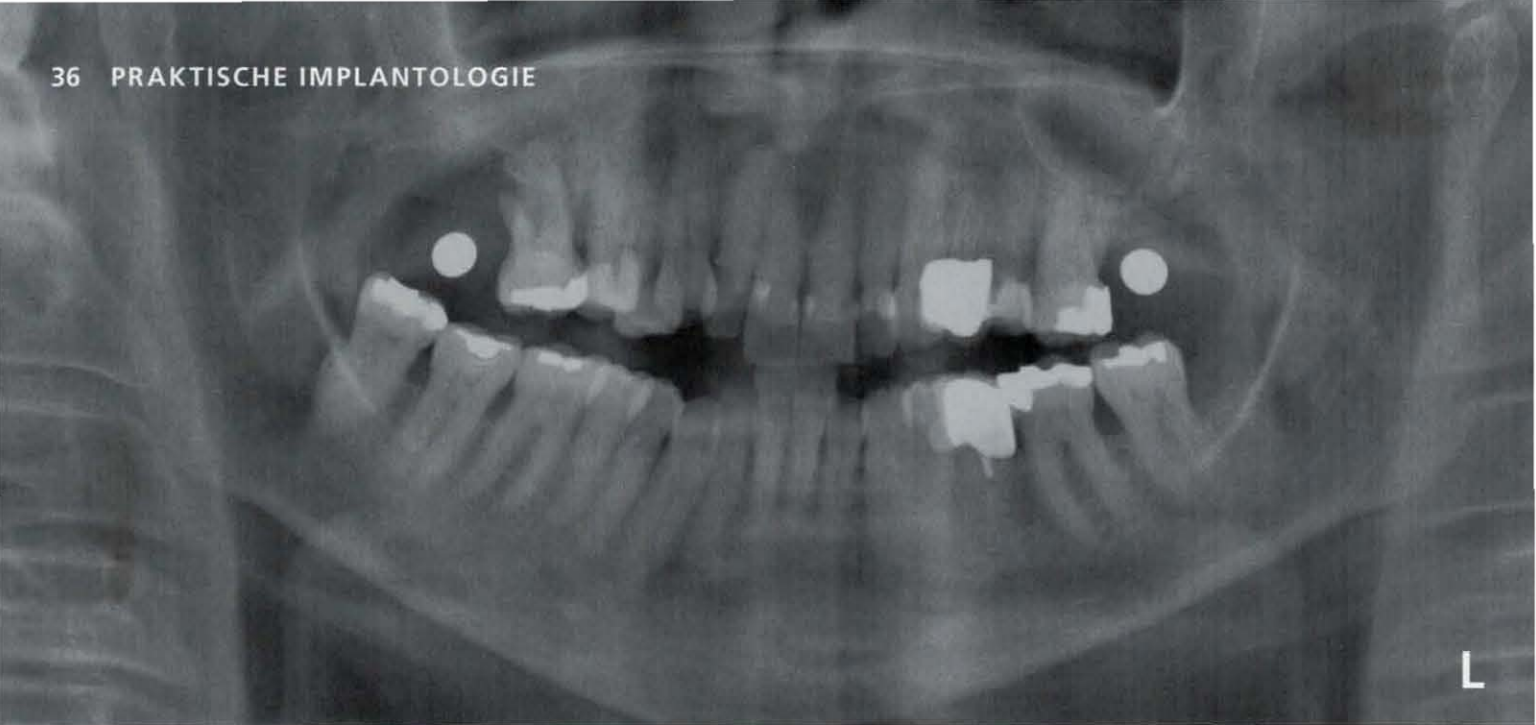

## Sofortimplantation regio 14 bis 16

Die Extraktion und Implantation in einer Sitzung gehört mittlerweile in vielen Praxen zum Alltag. Dieser Beitrag zeigt meine beruflichen Erfahrungen der letzten Jahre und verdeutlicht, dass die Sofortimplantation heutzutage nichts mehr „nur für Spezialisten“ ist.

Text/Bilder Dr. Matthias Schweininger

### Welche Vorteile ergeben sich bei einer Sofortimplantation, vor allen Dingen für unsere Patienten?

- Eine Anästhesie erfolgt sowieso, deshalb nur eine Operation
- Nur eine Antibiose: Entweder „One-Shot“ (Einmal-Dosis, zum Beispiel 2,6 g Amoxicillin beziehungsweise ein Ausweichpräparat bei Penicillin-Allergie) circa zwei Stunden vor dem Eingriff oder fünf Tage zweimal pro Tag (einen Abend zuvor beginnen lassen).
- Auch psychologisch betrachtet ist es von Vorteil, dass man dem Patienten einen nicht-erhaltungswürdigen Zahn extrahieren muss, jedoch gleich eine „gesunde“ künstliche Wurzel inserieren kann.
- Der Alveolen-„Kollaps“ wird durch die Sofortimplantation auch in Verbindung mit dem Smart Grinder zur Aufbereitung, Reinigung und Wieder-Einbringung des autologen Zahnmaterials als bestmögliches Knochenersatzmaterial (mit allen Knochen-Wachstumsfaktoren) verhindert.
- Das Zeitfenster verschiebt sich deutlich positiv: Anstelle einer Gesamtbehandlungszeit von circa acht Monaten mit sechs Sitzungen benötigt man lediglich drei (kurze) Sitzungen innerhalb von nur drei Monaten.
- In meiner Praxisphilosophie entspricht eine Implantation dem einer gewöhnlichen Praxistätigkeit: Das Zimmer mit Behandlungsstuhl muss nicht „steril umgebaut“ werden, es bedarf

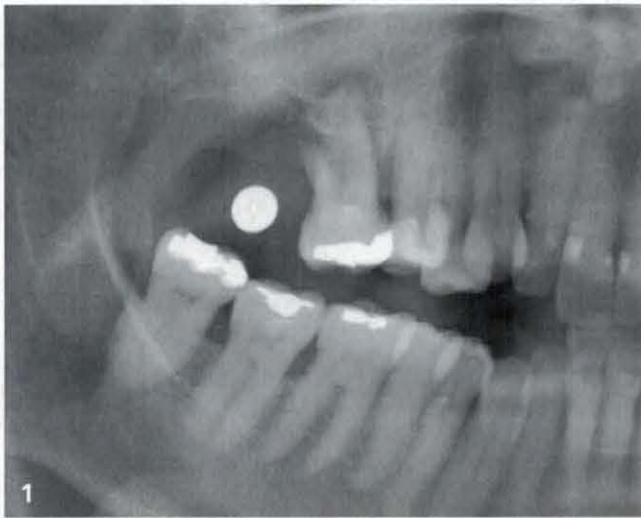keines Mikromotors mit steriler Wasserkühlung (lediglich grünem Winkelstück an der Einheit), keinem präoperativen DVT, keiner besonderen Arbeitskleidung, sterilen OP-Patienten- oder Behandler-Umhängen.

- Wirtschaftlich betrachtet bieten Sofortimplantate ebenfalls Vorteile für Behandler und Patient. Ich brauche inklusive Begrüßung und Vorbereitung des Patienten, der örtlichen Betäubung und einer „einfachen“ Extraktion circa 20 Minuten. Die eine Pilotbohrung (auf volle Arbeitslänge) mit dem gelben, konischen Dreikantbohrer und die Aufbereitung mit zwei Condensern 2,4 und 3,0 mm Durchmesser und dem Inserieren eines (R)Evolution Implantats der Firma Champions Implants dauert hingegen nur 5 Minuten.

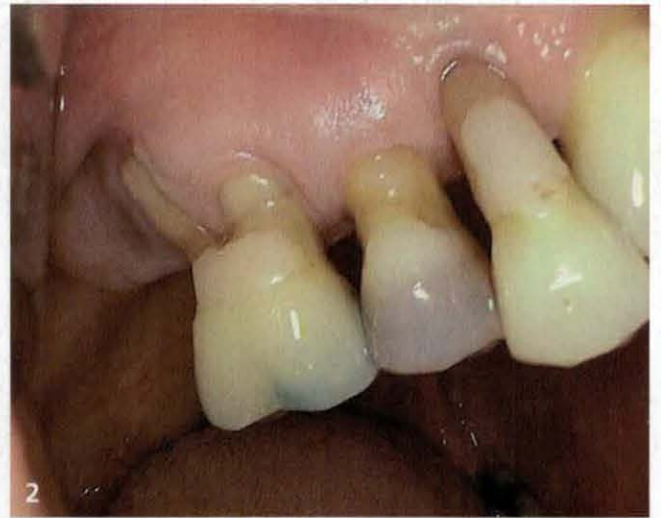### Fallbeispiel

Die Patientin stellte sich in unserer Praxis mit dem Wunsch nach einer implantatgetragenen Versorgung vor. Geplant war, zunächst die Zähne 14 bis 16 zu extrahieren und anschließend drei Champions (R)Evolution Implantate zu inserieren. Die 54-Jährige war Nichtraucherin, anamnestisch unauffällig mit einer behandelten Parodontitis. Die OPG-Ausgangsaufnahme zeigte eine apikale Aufhellung der palatinalen Wurzel der Zähne 16 und 14 (Abb. 1). Regio 14 bis 16 waren mobil II. bis III. Grades und nicht erhaltungswürdig.

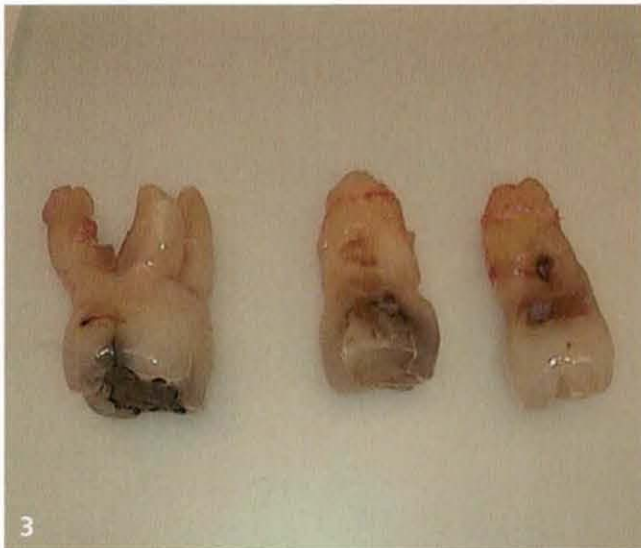



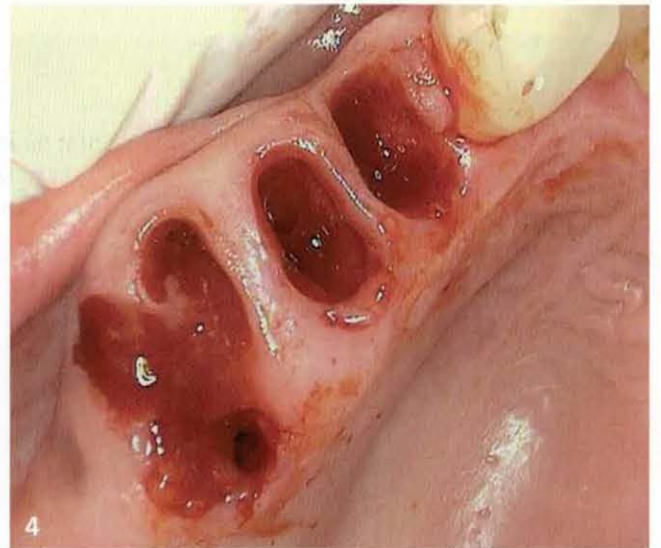
1 OPG Ausgangsaufnahme mit einer 5 mm Durchmesser Messkugel im 1. Quadranten



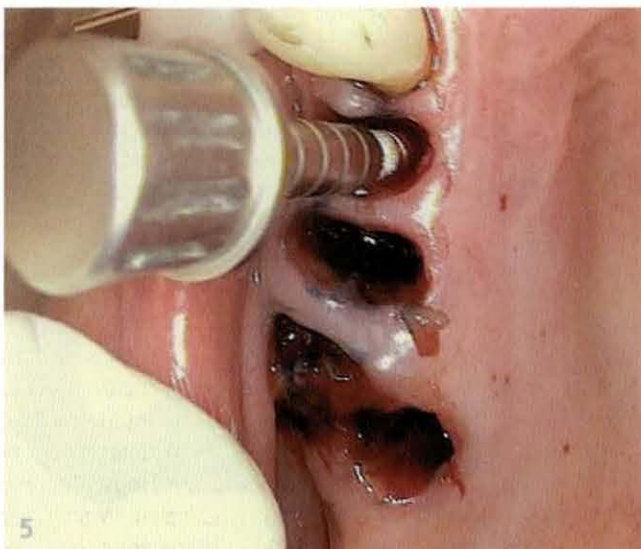2 Lockerungsgrade II bis III der nicht-erhaltungswürdigen Zähne



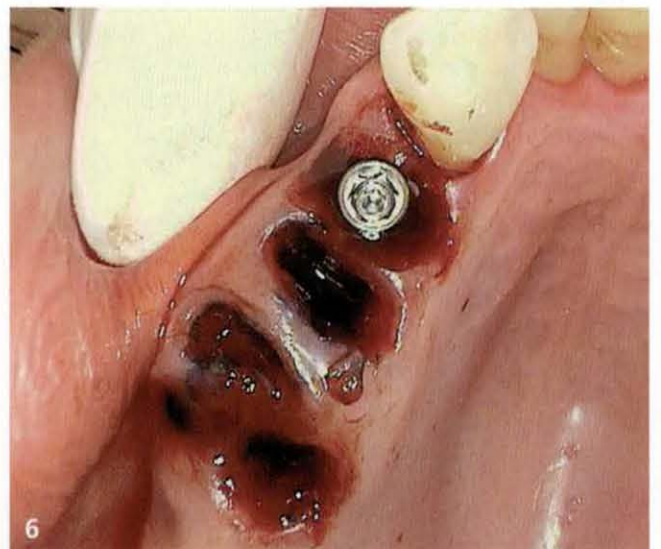3 Extrahierte Zähne 16 bis 14



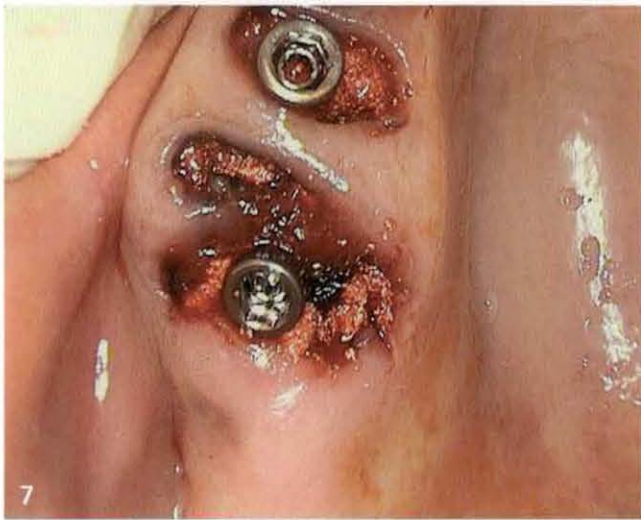4 Die Extraktionsalveolen



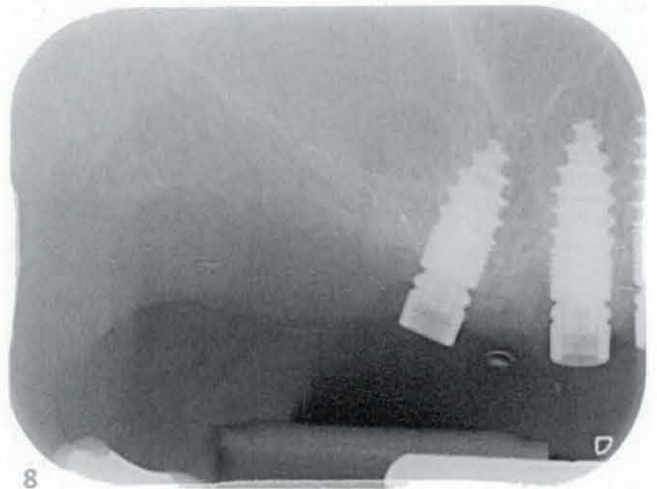
5 Pilotbohrung mit Hilfe des konischen Champions Dreikant-Bohrers



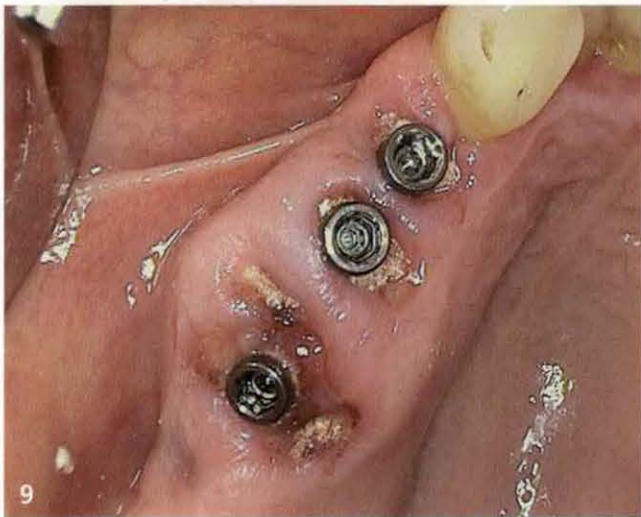6 Insetiertes Implantat 14 mit sichtbarem Shuttle



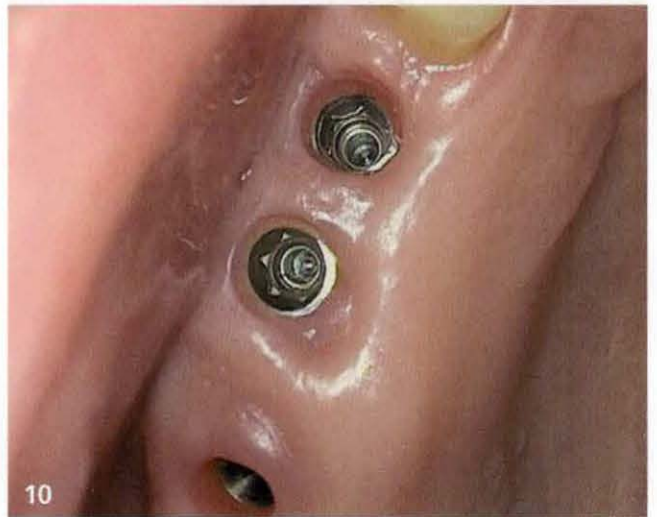
Auffüllen der Restalveolen mit autologem Zahnmaterial



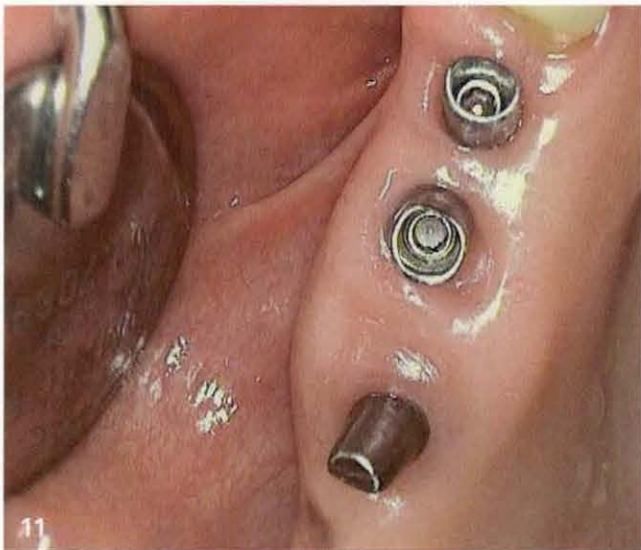Röntgenaufnahme der beiden distalen Implantate regio 16 und 15



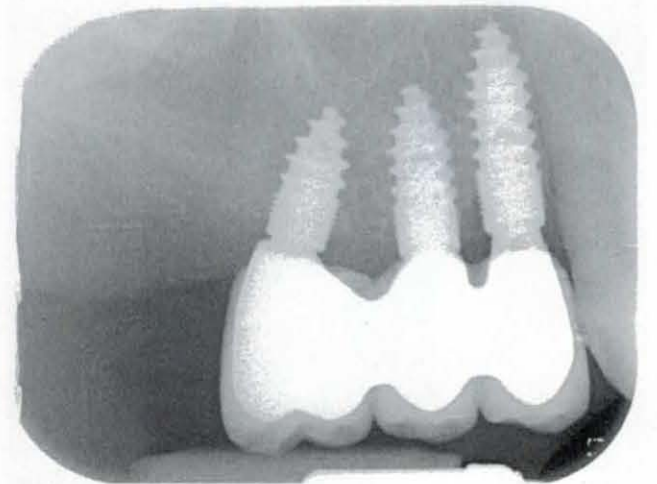
eine Woche post OP



Übertragen der Abutments



Fixation der Abutments



Röntgenologische Nachkontrolle vier Jahre nach Eingliederung



Die Zähne 14 bis 16 wurden extrahiert (Abb. 3), von Füllungen und Karies befreit und im Smart Grinder (Kometabio/Champions-Implants) zerkleinert. Die Fragmente reinigten wir anschließend in einer Natriumhydroxidlösung. Die Extraktionsalveolen (Abb. 4) wurden mit scharfen Löffeln kürretiert und mit photodynamischer Therapie mittels Laser desinfiziert (Helbo). Nach der Pilotbohrung (Abb. 5) mit Hilfe des konischen Champions Dreikant-Bohrers (alle 2 mm Lasermarkierungen) erfolgte die Kondensation der „neuen Alveole“ mit den Condensern (Durchmesser: 2,4 mm und 3,0 mm). Anschließend wurden die Implantate inseriert (Abb. 6) und mit dem Shuttle äquigingival verschraubt, um laterale Mikro-Scherkräfte in den ersten sechs Wochen post OP verhindern zu können. Dieser besitzt neben der schonenden Implantat-Eindreh-Funktion auch die Funktion einer chirurgischen Verschlusschraube, der definitiven Abutment-Halteschraube und des Gingivaformers.

Die Rest-Alveolen füllten wir nach der Implantation mit einer Primärstabilität von etwa 30 bis 40 Ncm mit dem parallel zur Implantation gewonnenen autologen Knochensatzmaterial aus den extrahierten und aufbereiteten Zähnen, um der sonst einsetzenden Volumenschumpfung entgegensteuern zu können (Abb. 7). Das Kontroll-OPG (Abb. 8) zeigt die beiden distalen Implantate: regio 16: Durchmesser: 4,0 mm, Länge 8 mm (die palatinale Wurzel war 10 mm lang); regio 15: Durchmesser: 3,5 mm, Länge 12 mm. In regio 14 kam ein Implantat mit einem Durchmesser von 3,5 mm und einer Länge von 12 mm zum Einsatz.

Die Patientin klagte nach dem Eingriff über keinerlei Schmerzen oder Komplikationen. Eine Woche post OP war die Wundheilung bereits gut fortgeschritten (Abb. 9). Die Abformung erfolgte nach dem Abheilen der Weichteilverhältnisse nach acht Wochen post OP. Dabei steckten wir – ohne örtliche Betäubung und Wiedereröffnung der Gingiva – einen PEEK-Abdruckpfosten in den Shuttle und formten geschlossen mit

einem konfektionierten Löffel wie nach einer Zahnpräparation ab. Zwölf Wochen nach dem Eingriff wurden die Shuttles abgenommen und die Abutments mit einem Laborschlüssel in die entsprechenden Positionen der Doppel-Konus-Innen-Implantat-Verbindungen übertragen (Abb. 10). Die Fixation der Abutments erfolgte mit definitiven 25 Ncm (Abb. 11). Die röntgenologische Nachkontrolle (Abb. 12) bereits vier Jahre nach Eingliederung zeigt, dass die Knochenregeneration sehr erfolgreich erfolgte – ohne jeglichen Knochenabbau oder einer Periimplantitis.

### Fazit

Sofortimplantate mit einem innovativen, modernen und preiswerten Implantatsystem ermöglichen patientenfreundliche Konzepte, die man auf fast jede chirurgisch-tätige Praxis übertragen kann. Ich bin immer wieder überrascht, wie dankbar die Patienten sind, wenn man ihnen im Vorfeld das Angebot unterbreitet, in der gleichen Sitzung sowohl die Extraktion oder zumindest die Socket Preservation mittels Smart Grinder als auch die Sofortimplantation durchzuführen. Es erscheint auch im Hinblick auf die aktuelle Literatur- und Studienlage so, dass selbst Granulome keine Kontraindikationen für Sofortimplantate darstellen. Dies deckt sich ebenfalls mit meinen Erfahrungen der letzten Jahre.



**Dr. Matthias Schweininger**

Zahnarzt und Implantologe

—

Donauwörther Straße 20

86641 Rain

E-Mail: [dr.schweininger@t-online.de](mailto:dr.schweininger@t-online.de)

[www.zahnaerzte-rain.de](http://www.zahnaerzte-rain.de)