

# DER GOLDSTANDARD

## Extrahierte Zähne als autologes Knochenersatzmaterial

„Chair-side“ Durchführungsanleitung:  
In 20 Minuten von „Müll“ zu „Gold“

Literatur & Studienlage

FAQs: Fragen & Antworten

Ausstattung & Kosten

## **Liebe Kolleginnen, liebe Kollegen!**

Ich war mehr als 22 Jahre „Heavy-User“ von KEM-Materialien von bovinen und diversen  $\beta$ -TCP-Produkten! Ich habe weit über 120.000 Euro für solche Produkte ausgegeben! Letztendlich bin ich von ihnen enttäuscht: Für totes, amorphes Material vom Rind oder künstlich hergestellten Calcium-Phosphaten gab ich ein „Vermögen“ aus und stellte klinisch fest, dass auch nach etlichen Jahren das bovine und TCP-Material nicht resorbierte (entgegen aller Versprechungen von sog. „Opinion-Leadern“ zu Anfang ausgeklügelter Marketing-Kampagnen), Kuh-Knochen eben Kuh-Knochen bleibt und vor allem das synthetische Material-Lager nach vier Monaten nicht oder nur bedingt „implantierbar“ war! Seit dem Rinder-Wahnsinn Skandal sind unsere Patienten zudem äußerst sensibilisiert bezüglich Rind-Knochen-Produkten! Zum Einsatz am Patienten von bovinen Produkten braucht man zudem eine umfangreiche Aufklärung und Einverständnis-Erklärung des Patienten!

Als ich Prof. Itzhak Binderman auf einem Kongress-Vortrag in Nizza erleben durfte, war ich wie „elektrisiert“ und entdeckte für meine Praxis die, längst wissenschaftlich-Studien-belegte, Wirksamkeit von partikuliertem Zahnmaterial zur „Am Stuhl-Aufbereitung“ (.chair-side') als autologes Knochenersatzmaterial und beste „Socket Preservation“! Und die Ergebnisse sind umso faszinierender und logisch/ wissenschaftlich erklär- und nachweisbar, desto mehr man sich mit dem Verfahren näher befasst!

Innerhalb des ersten Jahres „Vertrieb“ des „Champions Smart Grinders“ mit mehreren Hundert verkaufter Tischgeräte und mehreren Tausenden von Anwendungen in „freier Praxis“ und Universitäten, Histologie und Studienergebnissen kann man wahrlich von einer „KEM-Revolution“ sprechen! Sowohl die Resonanz der Praxen als auch die der Patienten sind überschwänglich: Testimonials wie: „Absolute reizfreie und komplikationslose Heilung“, „Absolut geniale Verarbeitung!“, „Es bröselt nicht! Es klebt!“, „Keine Membran, keine Naht!“, „Meine Patienten sind begeistert!“, „Hervorragende Patienten-Akzeptanz“, „Mein Team ist fasziniert und arbeiten aktiv mit!“ , „Jeden Tag kommt der CSG zum Einsatz!“, „In einem Monat 3000 Euro Privat-Mehr-Honorar!“, „9 von 10 Patienten entscheiden sich für die Investition, für 160 Euro eine Atrophie des Weich- und Hartgewebes zu verhindern, wobei etwa 100 Euro allein für das Honorar entfallen!“, „Nur zwei Monate nach Extraktion hatte ich das Gefühl im D2-Knochen ohne Abbau von Hart- und Weichgewebe zu implantieren!“ und „Der CSG ist eine Praxis-Geld-Druck-Maschine“ sind Feedbacks von CSG-Anwendern!

Bitte lesen Sie sich diese Broschüre durch, reflektieren Sie Ihr Handeln in Ihrer Praxis und hinterfragen auch die Einschätzungen der anderen KEM-Anbieter, die jährlich teilweise über 100 Millionen Euro mit ihren Produkten umsetzen ... Am Schluss fragen Sie sich bitte nur: „Was würde ich mir einsetzen, wenn ich selbst Patient wäre? Totes, spröd-amorphes Material oder Eigen-Material, wobei Ihr Zahn mehr Knochen-Wachstumsfaktoren enthält als Ihr Knochen selbst und das Material quasi kostenlos ist!?“

Deshalb: Nutzen Sie das „Marketing-Tool“ und den Preisvorteil, verdienen Sie Geld, delegieren Sie die Aufbereitung des 20-minütigen Procederes an Ihr Personal und bieten Ihren Patienten die preiswerteste und zugleich beste Therapie zum Erhalt der Alveole nach Extraktion des Zahnes an: Die gereinigte Zurückführung Körper-eigenem Materials!

Natürlich können Sie sich etliche Videos kostenlos anschauen (Links in dieser Broschüre) oder selbst während eines VIP-ZM Fortbildung im Future Center „live“ erleben!

Ich selbst stehe Ihnen für Fragen sehr gerne zur Verfügung.  
Meine Mobil/ Whatsapp Nummer: 0151 /15 25 36 92.

Natürlich können Sie auch einen Termin mit unserem „Außendienst“ in Ihrer Praxis ausmachen: Tel.: 06734-91 40 80, Fax: 06734-10 53 oder Mobil/Whatsapp: 0157 / 58 26 29 85 (Sarah Bihler für Süddeutschland)

Nehmen Sie teil an der Revolution der Implantologie & „Socket-Preservation“!

**Herzlichst**

**Ihr Kollege Armin Nedjat**

(Zahnarzt, Implantologe & CEO Champions-Implants)



# AUTOLOGER KNOCHENAUFBAU „CHAIR-SIDE“ AUS EXTRAHIERTEN ZÄHNEN

Autor: Priv.-Doz. Dr. Armin Nedjat, Flonheim

In Deutschland werden jährlich ca. 9 Millionen Zähne bei Erwachsenen extrahiert, die wieder ersetzt werden müssen. Betreibt man keinerlei „Socket preservation“, so verliert sowohl das Hart- als auch das Weichgewebe ca. 50 Vol%. In Folge dessen sind Spät-Implantationen oftmals mit umfangreichen Knochenaufbauten verbunden. Eine erfolgreiche Methode diesem Volumenschwund zu begegnen ist, stellt die Aufbereitung extrahierter Zähne als autologes KEM dar.

Zahntransplantationen werden seit Jahrzehnten erfolgreich beschrieben und wissenschaftlich dokumentiert. Die extrahierten und transplantierten Zähne erfahren eine echte Ankylose und gehen einen direkten Knochenverbund ein. Auch autologe Knochenaugmentate (gewonnen aus Kinn, Ramus oder Hüfte des Patienten) und synthetische (Beta-TCP) als auch xenogene Knochenersatzmaterialien werden seit langer Zeit erfolgreich in der Zahnmedizin eingesetzt. Nun jedoch eröffnete uns ein aus den USA und Israel kommendes Konzept, welches ich seit geraumer Zeit erfolgreich in meiner Praxis einsetze: Extrahierte Zähne nicht mehr in den Müll zu schmeißen, sondern – „chair-side“ (am Behandlungsstuhl) „bio-recycelt“ und gereinigt, gleich im Anschluss der Extraktion – wieder als osseo-induzierendes, autologes Material einzusetzen. Dies erspart dem Patienten und den Behandlern einen zweiten OP situs, zumal in den Zahnfragmenten die so wichtigen BMFs (Knochen-Wachstumsfaktoren) enthalten sind. Natürliches Zahnmaterial als Knochenaugmentat zu benutzen ist durch zahlreiche Studien hinreichend belegt worden und der – für den Patienten – äußerst preiswerte Aufbau in jeder zahnärztlichen Praxis leicht und schnell durchführbar. Das Champions Smart Grinder Concept (CSGC) hat das Potential, ein „Must-have“ in jeder Praxis zu sein, zumal es eine WIN-WIN-Situation für Patienten und Praxen darstellt.

## Procedere einer alleinigen „Socket preservation“ mittels CSGC

Alternativ zur Sofortimplantation (auch nach dem CSGC) bleibt dann die alleinige „Socket preservation“, bei dem kein Titan- oder Zirkonimplantat zum Einsatz kommt, sondern eben „nur“ der Knochenaufbau. Eine Nach-Implantation mit Titan oder Zirkonimplantat wäre dann in einem Zweiteingriff nach 3–4 Monaten ratsam.

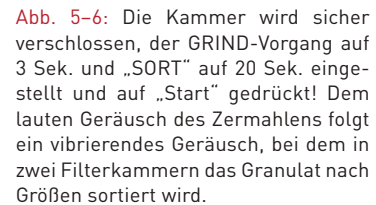
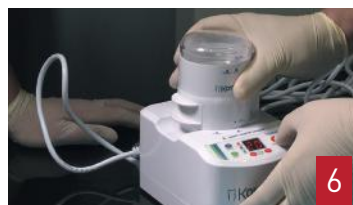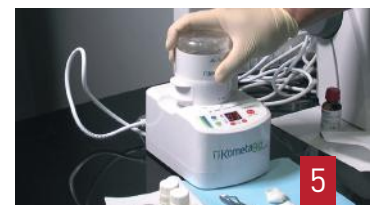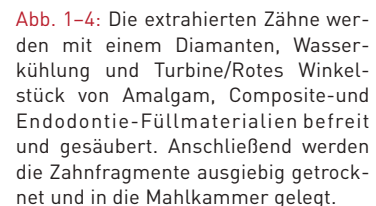
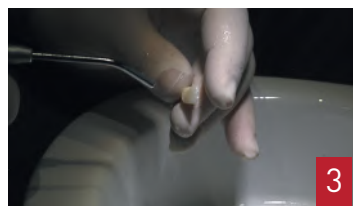
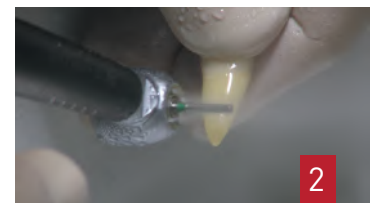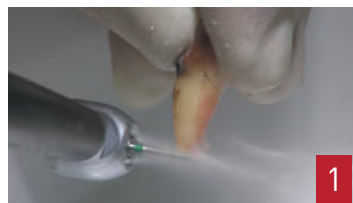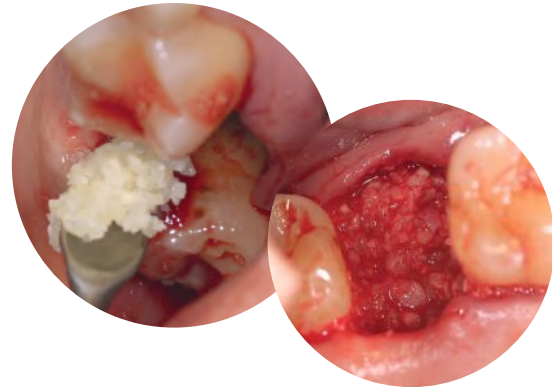


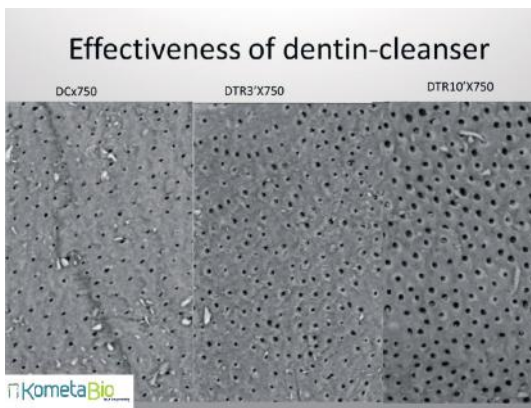
Abb. 1–4: Die extrahierten Zähne werden mit einem Diamanten, Wasserkühlung und Turbine/Rotes Winkelstück von Amalgam, Composite- und Endodontie-Füllmaterialien befreit und gesäubert. Anschließend werden die Zahnfragmente ausgiebig getrocknet und in die Mahlkammer gelegt.

Abb. 5–6: Die Kammer wird sicher verschlossen, der GRIND-Vorgang auf 3 Sek. und „SORT“ auf 20 Sek. eingestellt und auf „Start“ gedrückt! Dem lauten Geräusch des Zermahlens folgt ein vibrierendes Geräusch, bei dem in zwei Filterkammern das Granulat nach Größen sortiert wird.

Abb. 7–8: Das gewonnene, zerkleinerte und nach Partikelgröße sortierte Material wird mit der Cleanser®-Flüssigkeit für 10 Minuten versetzt. Beim „Cleanser“ handelt es sich um Natriumhydroxid mit 20% Ethanol.

## Diskussion

Während die Zahnärztin oder Zahnarzt ein Sofortimplantat nach der Extraktion inseriert (dauert maximal 10 Minuten), bereitet man parallel das Augmentat auf. Bei Sofortimplantaten ist es ohnehin ratsam, zuerst das Implantat zu inserieren (mit einer Primärstabilität von idealerweise 30 Ncm) und dann erst das Augmentat nach zu implantieren, um die Hohlräume Knochen – Implantat aufzufüllen. Eine prospektive Studie um Barone dokumentiert stabile Weichgewebe mit einer Erfolgsrate von 95% nach 7 Jahren bei Sofortimplantation und Sofortversorgung.<sup>1</sup> Die Implantatposition innerhalb des „biologischen envelopes“, also palatinal/lingual, erscheint dabei ein zentrales Erfolgskriterium zu sein! Wie ich bereits vor 15 Jahren aus klinischen Studien postulierte, darf die noch so dünne



und mit intaktem Periost versehene<sup>2-5</sup> bukkale Knochenlamelle keinen Druck durch Augmentat und/oder Implantat erfahren! Die bukkale Resorption ist unabhängig vom Biotyp und liegt beim MIMI®-Flapless bzw. Flapless-Verfahren bei nur 0,3 mm,<sup>6</sup> klinisch also in einem völlig akzeptablem Rahmen im Hinblick auf ästhetische Langzeitergebnisse!

Die Stabilität ästhetischer Ergebnisse ist übrigens unabhängig von den vestibulären Knochendicken. Ob die vestibuläre Knochenwand nun 0,4 oder mit 1,2 mm zu messen war, spielt – nach einer prospektiven Studie – zur Sofortimplantation keine Rolle.<sup>7</sup> Das Einbringen eines Transplantates in den Spalt zwischen Knochen und Implantat trägt zur Stabilisierung der bukkalen Lamelle bei.<sup>8</sup> Eine Metaanalyse kam übrigens zu dem Ergebnis, dass ein zeitgleiches Einbringen eines Bindegewebstransplantates im Zuge einer Sofortimplantation nicht zur langfristigen Ästhetik-Verbesserung beiträgt und ist daher im Zuge einer Sofortimplantation in Frage zu stellen.<sup>9</sup> Eine andere randomisierte Stu-




Abb. 9-10: Der „Cleanser®“ öffnet die Dentintubuli und wirkt bakterizid. Der Inhalt des Dappengläsches wird vorsichtig getrocknet, mit der Puffer-Flüssigkeit für 3 Min. neutralisiert und erneut mit sterilen Tupfern getrocknet. Ab der IDS 2017 kann fakultativ noch eine dritte Lösung (EDTA) für eine Minute zwischen den beiden etablierten Flüssigkeiten für eine Minute wirken. Jedenfalls ist nach dem Puffer-Wirkung und Trocknung das Augmentat als „sticky bone“ fertig zum Einbringen in das alte Zahnfach. Auffällig wichtig und essentiell zur praktischen Anwendung: Kein „Gekrümlé“, tolles Klebeverhalten des Augmentats selbst, so dass eine Membran und Nähte überflüssig erscheinen lassen, wenn man den Patienten zuvor ein 2,5 stündiges Trink-, Spül- und Putzverbot erteilt (siehe auch beide Titelfotos dieses Artikels)

die findet keine Unterschiede zwischen einem Bindegewebstransplantat und xenogener Kollagenmatrix zur Verdickung des periimplantären Weichgewebes.<sup>10</sup> Kim et al.<sup>11</sup> bewiesen in einer kontrollierten Studie an 30 Patienten, dass autologe, demineralisierte und zerkleinerte Zähne in Kombination mit PRP sogar zum Sinuslift geeignet waren. Auch eine Studie aus Österreich von Pohl und Mitarbeitern<sup>12</sup> bestätigte den Einsatz zermahlener Weisheitszähne für den Sinuslift. Kollegen aus dem In- und Ausland bestätigen den Einsatz des Smart Grinders: 100% physiologisch-biologischer Erfolg, keinerlei Dehiszenzen und klinische Komplikationen. Psychologisch überraschend positiv wird postuliert, dass Patienten weit weniger über Materialien aufgeklärt werden müssen und nicht das Gefühl haben, „Zahnorgane“ verloren zu haben.

**Abb. 11:** Der nicht mehr erhaltungswürdige Zahn 16 wurde nach Antibiose-Verordnung extrahiert. Während der Sofortimplantation mit einem Champions (R)Evolution® L 10/ø 4,0 mm wurde der Zahn gesäubert, mit dem Smart Grinder aufbereitet und nach der Insertion des Implantats (Primärstabilität 30 Ncm) (**Abb. 12**) wieder in sein altes Knochenfach eingebracht (**Abb. 13**). Nach nur 10 Wochen erkennt man (**Abb. 14**) die phantastischen Ergebnisse, die das autologe Augmentat mit dem CSGC auch in Verbindung mit einer Sofortimplantation oder im Zuge einer einfachen, aber wirtschaftlichen „Socket Preservation“ liefert. Auch der Knochen distal 15 scheint sich deutlich zu regenerieren.

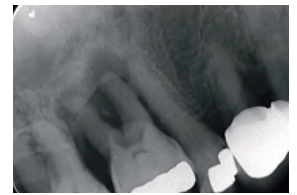

Abb. 11



Abb. 12



Abb. 13

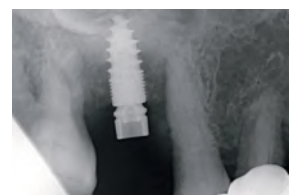

Abb. 14



Herstellung von autologem Knochensatzmaterial mit dem Smart Grinder



Film einer Grinder-Versorgung

## Fazit und wirtschaftliche Überlegung

Die normale „All-round“ Zahnarztpraxis hat „den“ Kontakt zu ihren Patienten, extrahiert i.d.R. nicht-erhaltungswürdige Zähne und fertigt den Zahnersatz ein. Es wird Zeit, dass sich auch diese Zahnarztpraxis ihrer besonderen Verantwortung bezüglich einer 50 Vol. %-Alveolenfach-Resorption nach Extraktion bewusst wird und sie deren selbst, schnell und zuverlässig in der eigenen Praxis ohne große Laborinvestition „chair-side“ begegnet.

Es kann auch der Anfang einer kleinen „Karriere“ zum Implantologen sein, denn der CE- und USA 510(K)-zertifizierte Smart Grinder (in Europa Vertrieb über Champions-Implants GmbH) entspricht exakt der Autoren-Philosophie einer Entmystifizierung der allgemeinen Implantologie. Man benötigt kein zweites Operationsfeld, es geht schnell und zuverlässig und es ist wirtschaftlich, sowohl für den Patienten als auch für die Praxis. Im Gegensatz zur herkömmlichen „Klassischen Socket Preservation“ mit zumeist bovinen oder alloplastischen Materialien inkl. Membranen (Materialwert weit über 200 Euro ohne ZA-Honorar, für welches nochmals 200–300 Euro anzusetzen sind), liegen wir beim „chair-side“ CSG (Champions Smart Grinder)-Verfahren bei ca. 100 Euro Honorar und 50 Euro für das patienteneigene Kit! Deshalb meine Aufforderung an alle Kolleginnen und Kollegen: Niemals mehr extrahierte Zähne der Patienten in den Müll entsorgen, sondern Patienten aufklären und selbst zum Implantologen werden! Jede Praxis sollte zumindest diese einfache „Socket Preservation“ mit dem „chair-side“-Tischgerät anbieten und auch selbst durchführen. Das CSG-Verfahren hat das Potential eines „Must-have“ für alle Praxen! Übrigens: Es macht auch Spaß und die Ergebnisse sind einfach faszinierend positiv!

# LITERATUR & STUDIENLAGE

## zu Knochenersatzmaterial, gewonnen aus extrahierten patienteneigenen Zähnen

Stand: 01.02.2017

1. Barone A, Marconcini S, Giammarinaro E, Mijiritsky E, Gelpi F, Covani U. Clinical Outcomes of Implants Placed in Extraction Sockets and Immediately Restored: A 7-Year Single-Cohort Prospective Study. *Clin Impl Dent Relat Res.* 2016; 18(6): 1103-12.
2. Slagter KW, Meijer HJ, Bakker NA, Vissink A, Raghoobar GM. Immediate Single-Tooth Implant Placement in Bony Defects in the Esthetic Zone: A 1-Year Randomized Controlled Trial. *J Periodontol.* 2016; 87(6): 619-29.
3. Slagter KW, Raghoobar GM, Bakker NA, Vissink A, Meijer HJ. Buccal bone thickness at dental implants in the aesthetic zone: A 1-year follow-up cone beam computed tomography study. *J Craniomaxillofac Surg.* 2016.
4. Chochlidakis KM, Geminiani A, Paspaspyridakos P, Singh N, Ercoli C, Chen CJ. Buccal bone thickness around single dental implants in the maxillary esthetic zone. *Quintessence Int.* 2016.
5. Khoury J, Ghosn N, Mokbel N, Naaman N. Buccal Bone Thickness Overlying Maxillary Anterior Teeth: A Clinical and Radiographic Prospective Human Study. *Implant Dent.* 2016; 25(4): 525-31.
6. Merheb J, Verucruyssen M, Coucke W, Beckers L, Teughels W, Quirynen M. The fate of buccal bone around dental implants. A 12-month postloading follow-up study. *Clin Oral Implants Res.* 2016.
7. Arora H, Ivanovski S. Correlation between pre-operative buccal bone thickness and soft tissue changes around immediately placed and restored implants in the maxillary anterior region: A 2-year prospective study. *Clin Oral Implants Res.* 2016.
8. Arora H, Ivanovski S. Correlation between pre-operative buccal bone thickness and soft tissue changes around immediately placed and restored implants in the maxillary anterior region: A 2-year prospective study. *Clin Oral Implants Res.* 2016.
9. de Oliveira-Neto OB, Barbosa FT, de Sousa-Rodrigues CF, de Lima FJ. Quality assessment of systematic reviews regarding immediate placement of dental implants into infected sites: An overview. *J Prosthet Dent.* 2016
10. Thoma DS, Zeltner M, Hilbe M, Hammerle CH, Husler J, Jung RE. Randomized controlled clinical study evaluating effectiveness and safety of a volume-stable collagen matrix compared to autogenous connective tissue grafts for soft tissue augmentation at implant sites. *J Clin Periodontol.* 2016; 43(10): 874-85.
11. Kim ES, Kang JY, Kim JJ, Kim KW, Lee EY. Space maintenance in autogenous fresh demineralized tooth blocks with platelet-rich plasma for maxillary sinus bone formation: a prospective study. *SpringerPlus* [2016] 5: 274 DOI 10.1186/s40064-0161886-1
12. Pohl V, Schuh C, Fischer MB, Haas R. A New Method Using Autogenous Impacted Third Molars for Sinus Augmentation to Enhance Implant Treatment: Case Series with Preliminary Results of an Open, Prospective Longitudinal Study. *Int J Oral Maxillofac Implants.* 2016 May-Jun; 31(3): 622-30.
13. Tan WL, Wong TL, Wong MC, Lang NP. A systematic review of post-extraction alveolar hard and soft tissue dimensional changes in humans. *Clin Oral Implants Res.* 2012 Feb; 23 Suppl 5: 1-21
14. Khoury F. Greffe osseuse en implantologie. *Quintessence International.* 2010.
15. Harris D. Advanced surgical procedures: bone augmentation. *Dent Update.* 1997 Oct; 24(8): 332-7.
16. Seibert JS. Reconstruction of deformed, partially edentulous ridges, using full thickness onlay grafts. Part I. Technique and wound healing. *Compend Contin Educ Dent.* 1983 Sep-Oct; 4(5): 437-53.
17. Tuslane JF, Andreani JF. Les greffes osseuses en implantologie. *Quintessence International.* Réussir. 2004.
18. Cornell CN, Lane JM. Current understanding of osteoconduction in bone regeneration. *Clin Orthop Relat Res.* 1998 Oct; (355 Suppl): S267-73.
19. Murray G, Holden R, Roschlau W. Experimental and clinical study of new growth of bone in a cavity. *Am J Surg.* 1957 Mar; 93(3): 385-7.
20. Bettach R. La régénération osseuse guidée. *Fil Dent.* 2011 jun/jui/aoû; 64
21. Buser D. 20 years of guided bone regeneration in implant dentistry. *Quintessence Publishing Co, Inc.* 2009.
22. Antoun H, Karouni M, Bouchra S. La régénération osseuse guidée : résultats, limites et perspectives. *Actual. Odonto-Stomatol.* 2013. 11-21.
23. Tal H et al. Cross-linked and non-cross-linked collagen barrier membranes disintegrate following surgical exposure to the oral environment: a histological study in the cat. *Clin Oral Implants Res.* 2008 Aug; 19(8): 760-6.
24. Seban A. Greffes osseuses et implants. *Elsevier Masson.* 2008 Oct.
25. Audran M, Guillaume B, Chappard D. Tissu osseux et biomatériaux en chirurgie dentaire. *Quintessence International.* 2014.
26. Vidal L. L'apport de l'ingénierie tissulaire en régénération osseuse pré-implantaire. Thèse d'exercice université de Toulouse. 2012.
27. Locatelli LH. Greffes osseuses autogènes à visée implantaire. Thèse d'exercice université de Nancy. 2010.
28. Seban A. Pratique clinique des greffes osseuses et implants : modalités thérapeutiques et prise en charge des complications. *Elsevier Masson.* 2012 Jan.
29. Meadows CL, Gher ME, Quintero G, Lafferty TA. A comparison of polylactic acid granules and decalcified freeze-dried bone allograft in human periodontal osseous defects. *J Periodontol.* 1993 Feb; 64(2): 103-9.
30. Chai F et al. Les biomatériaux de substitution osseuse : classification et intérêt. *Rev Stomatol Chir Maxillofac.* 2011 Sep; 112(4): 212-21
31. Bowers GM. Histologic evaluation of new attachment apparatus formation in humans. *Part*
32. *II. J Periodontol.* 1989 Dec; 60(12): 675-82.
33. Colat-Paros J, Jordana F. Les substituts osseux. *Société Francophone des Biomateriaux Dentaires.* 2009.

34. Bronner S. Les matériaux de substitution osseuse utilisés en parodontologie et en implantologie : enquête auprès des membres de la SFPIO. Thèse d'exercice université de Strasbourg. 2005.
35. Picaut C. Apport des matériaux de substitution osseuse d'origine synthétique dans l'aménagement des sites pré-implantaires. Thèse d'exercice université de Nancy. 2009.
36. Association Dentaire Française. Commission des dispositifs médicaux. Les matériaux de substitution osseuse. 2005.
37. Veis AA. Bone regeneration around implants using spherical and granular forms of bioactive glass particles. *Implant Dent.* 2006 Dec; 15(4): 386-94.
38. Anderegg CR, Alexander DC, Freidman M. A bioactive glass particulate in the treatment of molar furcation invasions. *J Periodontol.* 1999 Apr; 70(4): 384-7.
39. Bouzoubaa S. Apport de l'ingénierie tissulaire en parodontologie. Thèse d'exercice université de Casablanca. 2014.
40. Scheller EL, Krebsbach PH, Kohn DH. Tissue engineering: state of the art in oral rehabilitation. *J Oral Rehabil.* 2009 May; 36(5): 368-89.
41. Urist MR. Bone: formation by autoinduction. *Science.* 1965 Nov 12; 150(3698): 893-9.
42. Myon L et al. Ingénierie du tissu osseux oro-maxillofacial par combinaison de biomatériaux, cellules souches, thérapie génique. *Rev Stomatol Chir Maxillofac.* 2011 Sep; 112(4): 201-11
43. Kingsley DM et al. The TGF-beta superfamily: new members, new receptors, and new genetic tests of function in different organisms. *Genes Dev.* 1994 Jan; 8(2): 133-46.
44. Lind M. Transforming growth factor-beta enhances fracture healing in rabbit tibiae. *Acta Orthop Scand.* 1993 Oct; 64(5): 553-6.
45. Degat MC, Ferreira E, Logeart-Avramoglou D. Utilisation de facteurs de croissance pour la réparation osseuse. *Pathol Biol (Paris).* 2005 Apr; 53(3): 131-41.
46. Schmidmaier G. Improvement of fracture healing by systemic administration of growth hormone and local application of insulin-like growth factor-1 and transforming growth factor-beta1. *Bone.* 2002 Jul; 31(1): 165-72.
47. Petite H. La bio-ingénierie de la régénération osseuse. *Med Sci.* 2002; 18(10): 995-1002.
48. Dohan S et al. De l'usage des concentrés plaquettaires autologues en application topique. *EMC-Odontol.* 2005: 141-180.
49. Bouyer-Bel AS. Régénération parodontale au niveau des lésions intra-osseuses avec l'Emdogain: analyse de la littérature de 1997 à 2006. Thèse d'exercice université de Nantes. 2007.
50. Chemistry. Pignatello R. 2011: 127-140
51. Kim YK et al. Healing mechanism and clinical application of autogenous tooth bone graft material. *Advances in Biomaterials Science and Biomedical Applications.* Pignatello, R. 2013.
52. Kim YK et al. Tooth-derived bone graft material. *J Korean Assoc Oral Maxillofac Surg.* 2013 Jun; 39(3): 103-11.
53. Kim YK et al. Development of a novel bone grafting material using autogenous teeth. *Oral Surg Oral Med Oral Pathol Oral Radiol Endod.* 2010 Apr; 109(4): 496-503.
54. Moharamzadeh K, Freeman C, Blackwood K. Processed bovine dentine as a bone substitute. *Br J Oral Maxillofac Surg.* 2008 Mar; 46(2): 110-3.
55. Garcia A. L'autogreffe dentaire est-elle toujours d'actualité? *Rev. Odontostomatol.* 2002: 177-190.
56. Nampo T et al. A new method for alveolar bone repair using extracted teeth for the graft material. *J Periodontol.* 2010 Sep; 81(9): 1264-72.
57. Belinchon-Sanchez A. L'intégration minérale en Implantologie. Etude histologique des interfaces autres qu'osseuse lors de la pose d'implant trans-corono-radulaire. Thèse d'exercice université de Bordeaux. 2014.
58. Chen CL, Pan YH. Socket shield technique for ridge preservation : a case report. *Journal of Prosthodontics and Implantology.* 2013.
59. Seo BM et al. SHED repair critical-size calvarial defects in mice. *Oral Dis.* 2008 Jul; 14(5): 428-34.
60. Viguet-Carrin S, Garnerio P, Delmas PD. The role of collagen in bone strength. *Osteoporos Int.* 2006; 17(3): 319-36.
61. Matsukawa R et al. Immunohistological observation of milled teeth in a rat mandibular incisor extraction socket. *J. Hard Tissue Biol.* 2014: 29-34.
62. Verdelis K et al. DSPP effects on in vivo bone mineralization. *Bone.* 2008 Dec; 43(6): 983-990
63. Karfeld-Sulzer LS, Weber FE. Biomaterial development for oral and maxillofacial bone regeneration. *J. Korean Assoc. Oral Maxillofac. Surg.* 2012.
64. Urist MR, Strates BS. The classic: Bone morphogenetic protein. *Clin Orthop Relat Res.* 2009 Dec; 467(12): 3051-62.
65. Ike M, Urist MR. Recycled dentin root matrix for a carrier of recombinant human bone morphogenetic protein. *J Oral Implantol.* 1998; 24(3): 124-32.
66. Kim YK et al. Bone graft material using teeth. *J. Korean Assoc. Oral Maxillofac. Surg.* 2012: 134
67. Kim YK. Analysis of the inorganic component of autogenous tooth bone graft material. *J Nanosci Nanotechnol.* 2011 Aug; 11(8): 7442-5.
68. Murata M et al. Autograft of dentin materials for bone regeneration. *Advances in Biomaterials Science and Biomedical Applications.* Pignatello, R. 2013.
69. Kim SK, Kim SW, Kim KW. Effect on bone formation of the autogenous tooth graft in the treatment of peri-implant vertical bone defects in the minipigs. *Maxillofac Plast Reconstr Surg.* 2015 Jan 29; 37(1): 2.
70. Devocioğlu D, Tözüm TF, Sengün D, Nohutcu RM. Biomaterials in periodontal regenerative surgery: effects of cryopreserved bone, commercially available coral, demineralized freeze-dried dentin, and cementum on periodontal ligament fibroblasts and osteoblasts. *J Biomater Appl.* 2004 Oct; 19(2): 107-20.
71. Gomes MF, dos Anjos MJ, Nogueira Tde O, Catanzaro Guimarães SA. Autogenous demineralized dentin matrix for tissue engineering applications: radiographic and histomorphometric studies. *Int J Oral Maxillofac Implants.* 2002 Jul-Aug; 17(4): 488-97.
72. Kim YK et al. Autogenous teeth used for bone grafting: a comparison with traditional grafting materials. *Oral Surg Oral Med Oral Pathol Oral Radiol.* 2014 Jan; 117(1): e39-45
73. Kim YK, Um IW, Murata, M. Tooth bank system for bone regeneration-Safety report. *J. Hard Tissue Biol.* 2014: 371-376.
74. Park SM., Um IW, Kim YK, Kim KW. Clinical application of auto-tooth bone graft material.
75. J. Korean Assoc. Oral Maxillofac. Surg. 2012.



76. Murata M et al. Bone induction of human tooth and bone crushed by newly developed automatic mill. *J. Ceram. Soc. Jpn.* 2010; 434-437.
77. Binderman I et al. Processing extracted teeth for immediate grafting of autogenous dentin. *Implant Practice US.* 2015 May; 8(2): 43-46.
78. Kim ES et al. Autogenous fresh demineralized tooth graft prepared at chairside for dental implant. *Maxillofac Plast Reconstr Surg.* 2015 Feb 18; 37(1): 8..
79. Bessho K, Tagawa T, Murata M. Purification of rabbit bone morphogenetic protein derived from bone, dentin, and wound tissue after tooth extraction. *J Oral Maxillofac Surg.* 1990 Feb; 48(2): 162-9.
80. Suzuki S et al. Dentin sialoprotein and dentin phosphoprotein have distinct roles in dentin mineralization. *Matrix Biol.* 2009 May; 28(4): 221-9
81. Boden SD, LMP-1, a LIM-domain protein, mediates BMP-6 effects on bone formation. *Endocrinology.* 1998 Dec; 139(12): 5125-34.
82. Bhaskar SN et al. Tissue reaction to intrabony ceramic implants. *Oral Surg Oral Med Oral Pathol.* 1971 Feb; 31(2): 282-9.
83. Fugazzotto PA, De Paoli S, Benfenati SP. The use of allogenic freeze-dried dentin in the repair of periodontal osseous defects in humans. *Quintessence Int.* 1986 Aug; 17(8): 461-77.
84. Jeong KI et al. Clinical study of graft materials using autogenous teeth in maxillary sinus augmentation. *Implant Dent.* 2011 Dec; 20(6): 471-5.
85. Lee EY, Kim ES, Kim KW. Scanning electron microscopy and energy dispersive X-ray spectroscopy studies on processed tooth graft material by Vacuum-ultrasonic acceleration. *Maxillofacial Plastic and Reconstructive Surgery.* 2014: 103-110.
86. Jun SH et al. A prospective study on the effectiveness of newly developed autogenous tooth bone graft material for sinus bone graft procedure. *J Adv Prosthodont.* 2014 Dec; 6(6): 528-38.
87. Lee JY, Lee J, Kim YK. Comparative analysis of guided bone regeneration using autogenous tooth bone graft material with and without resorbable membrane. *J. Dent. Sci.* 2013: 281-286.
88. Su-Gwan K, Hak-Kyun K, Sung-Chul L. Combined implantation of particulate dentine, plaster of Paris, and a bone xenograft (Bio-Oss) for bone regeneration in rats. *J Craniomaxillofac Surg.* 2001 Oct; 29(5): 282-8.
89. Kim SG, Kim YK, Park JS. Scientific evidence for autogenous tooth bone graft material (AutoBT). *J. Korean Dent. Sci.* 2009; 42-45.
90. Kim SG, Yeo HH, Kim YK. Grafting of large defects of the jaws with a particulate dentin-plaster of Paris combination. *Oral Surg Oral Med Oral Pathol Oral Radiol Endod.* 1999 Jul; 88(1): 22-
91. Kim SG et al. Use of particulate dentin-plaster of Paris combination with/without platelet-rich plasma in the treatment of bone defects around implants. *Int J Oral Maxillofac Implants.* 2002 Jan-Feb; 17(1): 86-94.
92. Estrade D. Comment transformer les dents extraites en greffe osseuse autologue en une séance au cabinet? Today -Informations indépendantes pour visiteurs et exposants. 2014.
93. Binderman I, Sapozhnikov L. Présentation Smart Dentin Grinder. 2014. (Internet)
94. Binderman I et al. A novel procedure to process extracted teeth for immediate grafting of autogenous dentin. *Interdisciplinary medicine and dental science.* 2014: 2-6.

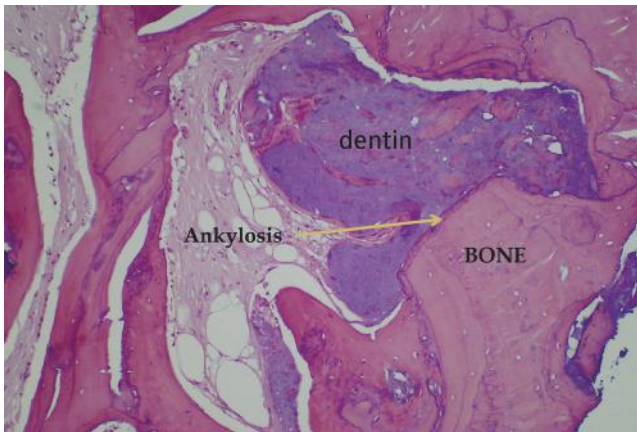# FAQ ZUM CHAMPIONS SMART GRINDER

Nachfolgend finden Sie Antworten auf von Zahnärzten häufig gestellte Fragen zum Champions Smart Grinder-Verfahren und dem dazugehörigen Protokoll. Sie haben weitere Fragen? Bitte kontaktieren Sie uns: [info@champions-implants.com](mailto:info@champions-implants.com)

## 1. Können Zähne als Augmentate verwendet werden?

**Kurze Antwort:** Auf jeden Fall. Zähne sind dem Knochen in ihrer chemischen und biologischen Zusammensetzung sehr ähnlich und bilden ein ideales Gerüst für den weiteren Knochenaufbau.

**Ausführliche Antwort:** Zähne bestehen zu je 50 % aus Hydroxylapatit (HA) und Kollagenfasern Typ 1 und weisen damit eine große Ähnlichkeit mit Knochen auf. Zähne sind aber dichter als Knochen und enthalten sämtliche Wachstumsfaktoren, aber am wichtigsten ist, dass Zähne in einem natürlichen Prozess eine »Ankylose« mit dem Kieferknochen eingehen. Bei diesem Prozess wachsen Zahn und Knochen zusammen und werden dabei remodeliert. Dies wurde durch mehrere Studien bereits vor über 40 Jahren aufgezeigt. Zähne enthalten alle natürlichen Wachstumsfaktoren, die nicht nur die Osteokonduktion fördern und damit eine Matrix für neue Knochen bilden, sondern auch die Knochenneubildung fördern – also eine Osteoinduktion.



## 2. Sind partikulierte Zähne besser als Allotransplantate (Knochenbank)?

**Kurze Antwort:** Ja, Zähne sind als Augmentate besser geeignet als Allotransplantate, weil sie autolog sind, mit den gleichen Proteinen und damit keine immunogenen Reaktionen hervorrufen. Zähne sind dichter als Allotransplantate, weswegen die Präparation des Implantatlagers nur halb so lange dauert wie beim Allotransplantat. Vor allem fördert das Zahnmaterial in situ neue Knochenregeneration.

**Ausführliche Antwort:** Zahnmaterial ist aus folgenden Gründen besser als ein Allotransplantat:

- A) Es besteht aus einer härteren Substanz und dient damit als besseres Trägermaterial für eine Knochenneubildung.
- B) Es resorbiert langsamer als Allotransplantate und unterstützt aktiv das Knochen-Remodelling.
- C) Da die patienteneigenen Zähne autolog sind, hat das daraus gewonnene Augmentationsmaterial – zumindest in unserem Prozess – viele Vorteile gegenüber Allotransplantaten, denn diese werden vom Körper und speziell von den Progenitorzellen im Implantat-Situs erkannt und durch die Reaktion von T-Lymphocyten gegen die Haupt-Histokompatibilitäts-Moleküle i.d.R. schnell wieder abgestoßen.
- D) Da es ein Autotransplantat ist, riskiert man nicht wie bei Allotransplantaten eine Krankheitsübertragung.
- E) Das eingebrachte Zahnmaterial stabilisiert das ursprüngliche Volumen des Alveolarknochenrands in situ und verliert wegen seiner Dichte auch langfristig kein Volumen.

## 3. Warum soll ich 20 Minuten Zeit investieren, um ein Augmentat aus einem Zahn zu erzeugen, wenn ich ohne Zeitverlust ein KEM kaufen und verwenden kann?

Es ist medizinisch-ethisch gesehen nicht nachvollziehbar, Patientenmaterial zu entsorgen und stattdessen künstlichen Knochen oder xenogenes Knochenersatzmaterial zu verwenden, wenn doch der Zahn selbst verwendet werden kann und alle Knochenwachstumsfaktoren des jeweiligen Patienten enthält. Den größten Teil der Verarbeitung (ca. 20 Minuten) übernimmt der/die geschulte ZMA und nicht Sie selbst. In der Zwischenzeit können Sie sich anderer Patienten widmen, während der Patient auf den Recyclingsprozess seines Augmentats wartet.


## 4. Zur Sterilität des Augmentats – wie sterilisiert man das Augmentat?

Unsere Reinigungslösung (Cleanser) reinigt die partikulierten Zahnoberflächen effektiv von Bakterien und jeglichem anderen organischen Material. Da der Zahn als Augmentat autolog ist, ist das immunologische Infektionsrisiko 0%. Somit entfällt eine Sterilisation des Augmentats, da dadurch alle Wachstumsfaktoren (BMPs) ebenfalls eliminiert werden würden.

## 5. Was ist der Cleanser?

**Kurze Antwort:** Beim Cleanser handelt es sich um eine Lösung aus Natriumhydroxid und 20 % Ethanol.

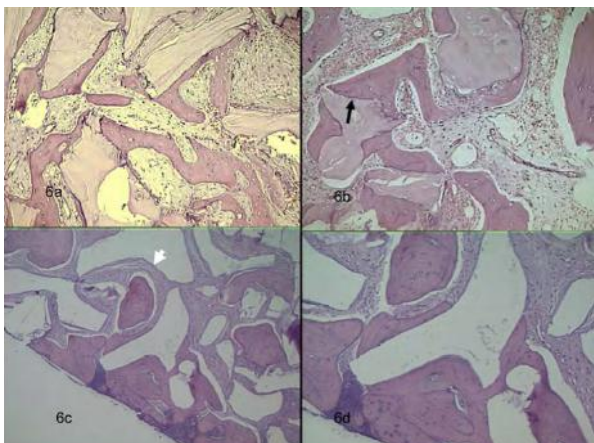
**Ausführliche Antwort:** Wir haben viel Arbeit investiert, damit der Cleanser effektiv, zuverlässig und dabei schnell arbeitet. Wir empfehlen, den Zahn als Augmentat im Cleanser für 10 Minuten zu belassen, um eine optimale Wirkung zu erzielen. Laut unseren pharmazeutischen Berichten sind beim Zahnmaterial nach dem Einwirken im Cleanser Bakterien mit weniger als 10 CFUs vorhanden. Nach Abschluss des Cleanser-Prozesses müssen Sie die überschüssige Flüssigkeit entfernen, danach verwenden Sie PBS (Salz-/Pufferlösung), damit das gewonnene Knochenersatzmaterial wieder den normalen pH-Wert von 7,1 erreicht.



Partikulierter Zahn im Cleanser

## 6. Resorption des Augmentats – Wie schnell wird der Zahn als Augmentat resorbiert und durch Knochen ersetzt?

Die partikulierten Zahnfragmente werden zunächst nicht resorbiert, sondern unterliegen akylotischen Prozessen. Die verwachsene Knochen-Zahn-Matrix wird entsprechend der Funktion remodelliert. Dies kann mehrere Jahre dauern. Allerdings kann man bereits zwei Monate nach Extraktion und CSG-Anwendung in sehr gut ernährten "Knochen" D2 implantieren. Diese Knochen-Zahn-Matrix wird als Knochen von Zellen in situ identifiziert, im Unterschied zu anderen Augmentaten! Alle nicht autologen Augmentate osseointegrieren nicht wirklich, werden nur bindegewebig vom Knochen eingeschlossen.



## 7. Kann das Augmentat gelagert werden? Und wenn ja, wie lange?

Das mit dem Champions Smart Grinder aus dem Zahn erzeugte Augmentat kann bei Raumtemperatur unbegrenzt und trocken gelagert werden. Besser ist jedoch, den ganzen unpräparierten Zahn aufzuheben und zeitnah das CSG-Verfahren mit der Augmentation durchzuführen.

## 8. Kann ich den kompletten Zahn mahlen? Krone, Wurzel, Pulpa, Zahnschmelz und alles?

Ja. Der komplette Zahn wird gemahlen, nachdem Amalgam, Komposite, Zemente, Endomaterialien (wie Guttapercha) und Karies entfernt wurden.

## 9. Kann man den Zahn als Augmentat mit PRF, Blut, Membranen und anderen Augmentaten kombinieren?

Absolut. Wir haben einige schöne Fallbeispiele dokumentiert, bei denen das oben genannte Material verwendet wurde. Darüber hinaus empfehlen wir, dass Sie den Zahn als Augmentat auf die gleiche Weise wie andere Augmentate verwenden. Wir empfehlen Zahnärzten/-innen nicht, Vorgehensweise zu ändern, wie sie Knochenaugmentate nutzen.

## 10. Hat das Champions Smart Grinder-Verfahren ein CE-Zeichen und eine FDA-Zulassung?

Ja. Das Produkt ist als Typ 1-Medizinprodukt klassifiziert und unter der FDA-Regelung von der 510K befreit. Die Produktion erfolgt in medizinischen Einrichtungen und alle Verbrauchsartikel werden vor dem Versand sterilisiert und kontrolliert. CE-Zeichen für das Tischgerät ist selbstverständlich vorhanden.

## 11. Wie groß sind die Partikel?

**Kurze Antwort:** 250-1.200 µm

**Ausführliche Antwort:** Der Champions Smart Grinder hat zwei separate Auffangschubladen, die das Zahn-Granulat auffangen. Die obere Schublade fängt Partikel mit einer Größe von 250-1.200 µm auf, die sich als Augmentat eignen. Die untere Schublade fängt Partikel mit einer Größe von weniger als 250 µm auf, die man gemeinsam mit den Partikeln der oberen Schublade verwenden kann, falls man mehr Augmentat-Volumen benötigt.

## 12. Wie groß ist das Volumen eines Einzelzahns nach dem Partikulieren?

**Kurze Antwort:** Das Volumen des Augmentats ist ca. dreimal größer als das des Zahnes.

**Ausführliche Antwort:** Mit einem Schneidezahn wird in der Regel 0,8 - 1,2 cm<sup>3</sup> Augmentat erzeugt, mit einem Prämolare typischerweise 2 - 2,5 cm<sup>3</sup> Augmentat, und mit einem Molare 3 - 3,5 cm<sup>3</sup> Augmentat.

## 13. Wie viele Studien gibt es, die dieses Konzept untermauern?

**Kurze Antwort:** Unsere Untersuchungen der letzten 5 Jahren enthalten sowohl wissenschaftliche, histologische als auch klinische Studien.

**Ausführliche Antwort:** Seit 35 Jahren wird schon mit Zähnen als Augmentat gearbeitet. Verschiedene Forschungsgruppen haben weltweit Untersuchungen durchgeführt. Man hat über autologes Augmentat, das als Goldstandard des Knochenersatzmaterials gilt, und die Ankylose ausführlich berichtet.


## 14. Welche Opinion Leader (Meinungsbildner) setzen den Champions Smart Grinder bereits ein?

Die Liste an Meinungsbildnern, die den Champions Smart Grinder verwenden und die von den Ergebnissen begeistert sind, wächst täglich. Wir arbeiten aktiv mit mehreren Universitäten und zahnärztlichen Hochschulen in

Nordamerika an verschiedenen Studien über unser Protokoll zusammen. Bitte fragen Sie uns nach Namen von bekannten Anwendern, die den Champions Smart Grinder einsetzen.

## 15. Gibt es Gebrauchsanweisungen, Videos, etc ...?

Jedem Champions Smart Grinder liegt eine Gebrauchsanweisung bei. Sie können sich hier auch ein Video über den Champions Smart Grinder-Prozess ansehen.



## 16. Kann ich die Einweg-Kammer für mehr als einen Zahn verwenden?

Ja, solange der Zahn von demselben Patient in derselben Sitzung stammt. Man kann nicht ein und dieselbe Kammer verwenden, um die Zähne von mehreren Personen zu partikulieren. Wenn man das machen würde, wäre das Augmentat nicht mehr autolog. Bitte beachten Sie, dass die Mahlkammer ein Einmalprodukt ist, das nicht sterilisiert werden kann. Nach der Verwendung für einen Patient muss die Kammer entsorgt werden.



## A Novel Procedure to Process Extracted Teeth for Immediate Grafting of Autogenous Dentin

Itzhak Binderman<sup>1\*</sup>, Gideon Halle<sup>2</sup>, Casap Nardy<sup>3</sup>, Avinoam Yaffe<sup>4</sup>, and Lari Sapoznikov<sup>2</sup>

<sup>1</sup>Department of Oral Biology, School of Dental Medicine and Department of Bio-Engineering, Faculty of Engineering, Tel Aviv University, Tel Aviv, Israel

<sup>2</sup>Private Practice, Tel Aviv, Israel

<sup>3</sup>Departments of Maxillofacial Surgery and Hebrew University Jerusalem, Israel

<sup>4</sup>Hadassah Faculty of Dental Medicine, Hebrew University Jerusalem, Israel

### Abstract

**Background:** Extracted teeth are still considered a clinical waste and therefore being discarded. It is evident that chemical composition of dentin is similar to bone. Following tooth replantation the tooth is replaced by bone then followed by root resorption and ankyloses and finally integrated into the surrounding alveolar bone.

**Aims:** Here we present a novel procedure in a clinical setting that employs freshly extracted teeth that are processed into a bacteria-free particulate dentin, and then grafted immediately into extraction sites or bone deficiencies.

**Methods:** The procedure consists of reducing any restorations, caries or debris. The clean and dry tooth, mostly dentin, is immediately grinded using a specially designed 'Smart Dentin Grinder'. The dentin particulate of 300-1200 um is sieved through a special sorting system. The sorted particulate dentin is immersed in basic alcohol cleanser in a sterile container to dissolve all organic debris and bacteria. Then, the particulate is washed by sterile saline. The bacteria-free particulate dentin is ready for immediate grafting into extraction sites or into bone defect sites.

**Results:** During the period of two years, more than 100 procedures were performed, most of which for the purpose of preservation of alveolar bone. In those patients, implant insertion was possible as soon as 2-3 month after grafting of autogenous dentin. On x-rays and biopsy of grafting sites a dense dentin-bone composite was found. No wound healing complications were observed.

**Conclusion:** Autogenous mineralized dentin particulate grafted immediately after extractions should be considered as the gold standard for socket preservation, bone augmentation in sinuses and bone defects.

**Keywords:** Smart dentin grinder and sorter; Autogenous particulate dentin graft; Socket preservation.

### Introduction

Tooth extraction is one of the most widely performed procedures in dentistry and it has been historically well documented that this may induce significant dimensional changes of the alveolar ridge [1]. In this review, Horowitz et al. [1] stated that less ridge resorption is occurring when alveolar ridge preservation procedures were used versus the placement of no graft material in fresh alveolar sockets. If performed inadequately, the resulting deformity can be a considerable obstacle to the esthetic, phonetic, and functional results. In dentistry allogeneic bone and synthetic mineral materials are the main source for grating in bone. However, fresh autogenous bone graft is still considered gold standard since it exhibits bioactive cell instructive matrix properties and is non-immunogenic and non-pathogenic in spite of the need for harvesting bone and possible morbidity resulting from it.

It is well known that jaw bones, alveolar bone and teeth develop from cells of the neural crest and that many proteins are common to bone, dentin, and cementum [2,3]. It is therefore not surprising that dentin that comprise of more than 85% of tooth structure can serve as native bone grafting material. Interestingly, Schmidt-Schultz and Schultz [4] found that intact growth factors are conserved even in the collagenous extracellular matrix of ancient human bone and teeth. In previous reports, a method for processing bovine dentin into particulate and sterile grafting material for preservation of alveolar bone was described and used in animal studies [5-7]. It is therefore evident that teeth become grafts that are slowly and gradually replaced by bone [8]. Currently, all extracted teeth are considered a clinical waste

and therefore are simply discarded. Recently, several studies reported that extracted teeth from patients that undergo a process of cleaning, grinding, demineralization and sterilization is a very effective graft to fill alveolar bone defects of same patient [9-11]. However, this procedure is much time consuming since the graft is ready many hours and days after extraction. We present here a modified procedure, in a clinical setting that employs freshly extracted teeth, by recycling them into a bacteria-free particulate autogenous mineralized dentin for immediate grafting. A 'Smart Dentin Grinder'™ was devised to grind and sort extracted teeth into a specific size dentin particulate. A chemical cleanser is applied to process the dentin particulate into a bacteria free graft during 15-20 minutes. This novel procedure is indicated mainly in cases when teeth are extracted because of periodontal reasons and partially or totally impacted teeth. Teeth that underwent root canal fillings should not be employed in this procedure because of foreign materials contamination. On the other hand, crowns and fillings can be reduced and clean dentin of tooth crown can be processed for immediate grafting.

**\*Corresponding author:** Itzhak Binderman, Department of Oral Biology, School of Dental Medicine, Tel Aviv University, Ramat Aviv 69978, Tel Aviv, Israel, E-mail: [Binderman.itzhak@gmail.com](mailto:Binderman.itzhak@gmail.com)

**Received:** June 05, 2014; **Accepted:** October 13, 2014; **Published:** October 17, 2014

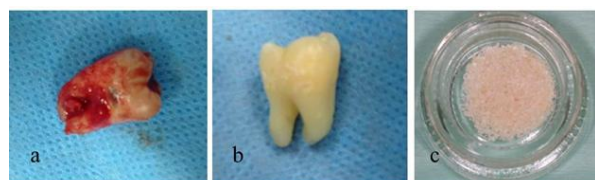**Citation:** Binderman I, Halle G, Nardy C, Yaffe A, Sapoznikov L (2014) A Novel Procedure to Process Extracted Teeth for Immediate Grafting of Autogenous Dentin. J Interdiscipl Med Dent Sci 2: 154. doi: [10.4172/jimds.1000154](http://dx.doi.org/10.4172/jimds.1000154)

**Copyright:** © 2014 Binderman I, et al. This is an open-access article distributed under the terms of the Creative Commons Attribution License, which permits unrestricted use, distribution, and reproduction in any medium, provided the original author and source are credited

## Methods

### Procedure from tooth extraction to grafting of particulate dentin

Teeth without root canal fillings that are extracted due to advanced periodontal bone loss or other indications like wisdom teeth or orthodontics indications, are prepared for immediate grafting. Immediately after extraction, restorations like crowns and fillings should be cut off or removed. Also carious lesions and discolored dentin or remnants of Periodontal ligament (PDL) and calculus should be reduced by tungsten bur (Figure 1a and 1b). We find that high speed tungsten carbide burs are most efficient for this process. The roots could be split in case of multi-rooted teeth. Clean teeth including crown and root dentin are dried by air syringe, put into a grinding sterile chamber of a newly designed 'Smart Dentin Grinder™' (Figure 2a). The 'Smart Dentin Grinder™' (SDG) is capable in 3 seconds to grind the roots and then by vibrating movement of the grinding chamber for 20 seconds the particles of less than 1200 µm fall through a sieve to a lower chamber that keeps particles between 300-1200 µm (Figure 2b). The particles less than 300 µm fall into a waist drawer. This fine particulate (less than 300 µm) is considered as a non-efficient particulate size for bone grafting. This grinding and sorting protocol is repeated to grind the remaining teeth particles left in grinding chamber. In the collecting drawer chamber dentin particles between 300-1200 µm are collected (Figure 2b). The particulate dentin from the drawer is immersed in basic alcohol for 10 minutes, in a small sterile glass container. The basic alcohol cleanser consists of 0.5M of NaOH and 30% alcohol (v/v), for defatting, dissolving all organic debris, bacteria and toxins of the dentin particulate. The efficiency of the cleanser to dissolve all the organic debris from dentin particulate including dentin tubules



**Figure 1:** From extraction to clean particulate: (a) Tooth after extraction, debris and calculus; (b) same tooth after reducing debris with tungsten carbide burr. (c) Particulate dentin after grinding and sorting. The particulate dentin size is of 300-1200 µm.



**Figure 2:** Smart Dentin Grinder and drawer with particulate dentin of 300-1200 µm size ready for cleanser treatment. (a) Smart dentin grinder and sorter. (b) Drawer that collects particulate dentin after grinding and sorting. The size of particles in this drawer are of 300-1200 µm.

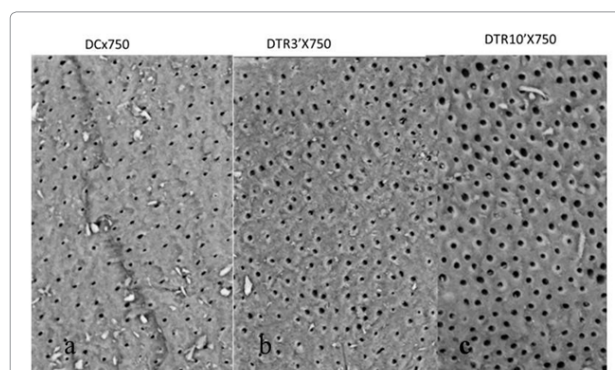
is demonstrated in Figure 3. The SEM picture shows wide open and clean tubules after 10 minutes of cleanser treatment (Figure 3c). After decanting the basic alcohol cleanser, the particulate is washed twice, in sterile phosphate buffered saline (PBS). The PBS is decanted leaving wet particulate dentin ready to graft into freshly extracted sockets or into alveolar bone defects or in procedures of augmenting maxillary sinus. The process from tooth extraction until grafting takes approximately 15-20 minutes. It should be noted, that the efficiency of selecting the dentin particulate of specific size for grafting is more than 95%. It is obvious that the volume of the particulate dentin is more than twice of the original root volume. Alternatively, the wet particulate can be put on a hot plate (140°C) for 5 minutes and the dry bacteria-free particulate autologous dentin that can serve for immediate or future grafting procedures.

## Results

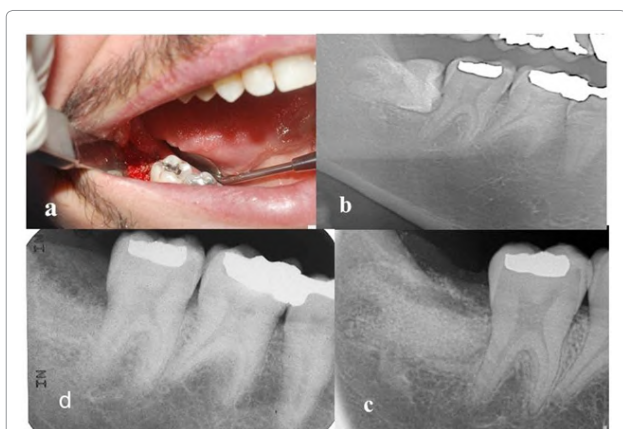
### Clinical evaluation

During the period of 2 years, more than 100 dentists are employing the present procedure for preparing autogenous dentin particulate from extracted teeth for immediate grafting in same patient. It should be noted that teeth that underwent root canal treatment were discarded. When intact teeth were processed the enamel and cementum were included. Here, we present typical case presentations where teeth were extracted and processed into bacteria-free particulate autogenous tooth dentin for immediate grafting in same patient.

From a series of 16 wisdom teeth that included partially impacted, horizontally impacted and others that their crown was destroyed by caries were processed by SDG procedure and immediately grafted in the extraction sockets. We present here a horizontal impacted tooth 48 that was in close proximity to distal root surface of 47 (Figure 4b), creating a deep void. The surgically extracted tooth 48, exposed the distal root surface of 47 almost denuded from bone tissue. Here, we processed immediately the tooth 48 into particulate graft which filled totally the extraction site (Figure 4c). The healing and recovery after surgical procedure and grafting was without complications. A follow up after 4 month revealed a normal pattern of marginal gingiva around the tooth 47. Probing was normal 1-2mm in depth. On x-ray distal to tooth 47, new bone and particulate dentin was integrated into bone restoring completely the site of extraction and a distal bone support of tooth 47 (Figure 4d).



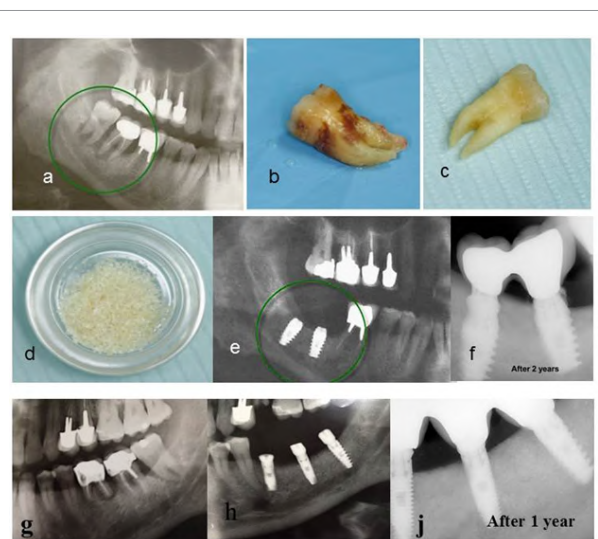
**Figure 3:** SEM (X750) of particulate dentin at 0 minutes (a), 3minutes (b) and 10 minutes (c) after treatment with cleanser. See the wide open tubuli openings after treatment with cleanser for 10 minutes. Bacteriological test revealed no bacteria growth after 10 minutes of treatment with cleanser.



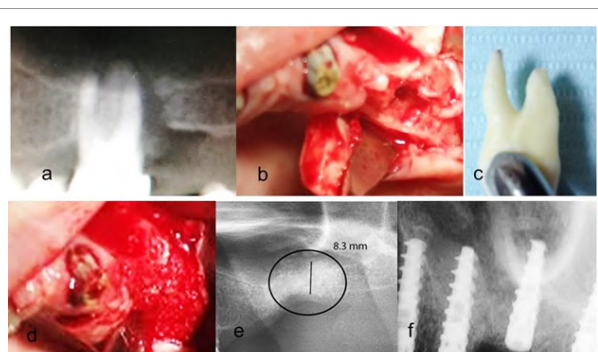
**Figure 4:** Tooth 48 extraction sites filled with particulate dentin prepared from extracted tooth 48 by 'Smart Dentin Grinder' procedure. Clinical view of the extracted site (a) and x-ray of impacted 48 tooth (b); after extraction of tooth 48, particulate of extracted tooth was prepared and placed in extraction site (c); 4 month later the particulate and newly formed bone restored completely the void next to distal root of tooth 47 (d).

Another series of 37 extracted teeth because of poor periodontal attachment, bone loss and mobility is presented here by a patient, 56 years old male with localized advanced periodontal condition in posterior parts of mandible. Teeth 47 and 48 were extracted and the granulation tissue was removed exposing bone tissue walls. Tooth 47 had a root canal filling and therefore was discarded. Tooth 48 processed into particulate dentin by the SDG device and prepared for immediate grafting in the extraction sites. The grafting of one tooth produced volume of particulate dentin that was adequate to overfill the extraction site of sockets. A Choukrouns PRF membrane (platelet rich fibrin) was prepared from patient blood [12] to cover the graft. Mucoperiosteum was sutured to PRF, avoiding tension of tissues. An improved healing was achieved because of the PRF membrane. 2 month later two implants were placed, followed by a cemented bridge of 47-48 crowns. After two years, clinical and x-ray follow up revealed a very radiopaque bone integrated into implants, most possibly consisting of bone-dentin producing a very solid support for implants (Figure 5). A similar procedure was performed in same patients left side of lower jaw. X-ray showing bone loss around teeth 36, 37 and 38 (Figure 5g). Two months after grafting with particulate dentin of tooth 38 three implants were inserted (Figure 5h), and one year later observe the bone density and bone level with no signs of bone resorption at the crest after restoration (Figure 5j).

Autogenous dentin particulate can serve as superior grafting matrix for augmenting bone in maxillary sinuses, as is presented in the next case. Alveolar bone loss with infrabony pockets that extended into the maxillary sinus of tooth 26 (Figure 6). Tooth 26 was extracted, cleaned and processed into a bacteria free particulate dentin (Figure 6d). An immediate grafting of the extraction socket was performed and the tract into the sinus was occluded by the particulate dentin. Closure of the wound and sutures of mucoperiosteum flap was performed. Healing was normal and three month later an alveolar ridge of minimum 8.3 mm height was achieved, allowing insertion of 3 implants. It should be noted that one molar of tooth 26 produced at least 2cc of particulate dentin which allowed augmenting the extraction socket and part of sinus. Moreover, we found that autogenous dentin grafting enables to insert implants after 3 month in the upper jaw, because the new bone



**Figure 5:** Periodontally involved teeth with extensive alveolar bone loss of teeth, 47, 48, 36, 37 and 38. Immediately after extraction of those teeth, only tooth 48 and tooth 38 were employed for particulate dentin prepared by SDG procedure and immediately used to augment the extraction sites. (a) X-ray before extraction of teeth 47 and 48. (b) Tooth 48 before mechanical cleaning and (c) After cleaning with tungsten carbide; (d) Particulate dentin after cleanser treatment, ready to graft; (e) 2 month later, 2 implants were inserted in the augmented extraction sites; (f) 2 years later, see the dense bone and lack of bone loss next to implant; (g) X-ray showing bone loss around teeth 36, 37 and 38; (h) 2 month after grafting with particulate dentin of tooth 38. Three implants were inserted 2month after grafting; (i) one year later, observe the bone density and bone level with no signs of bone loss next to implants.

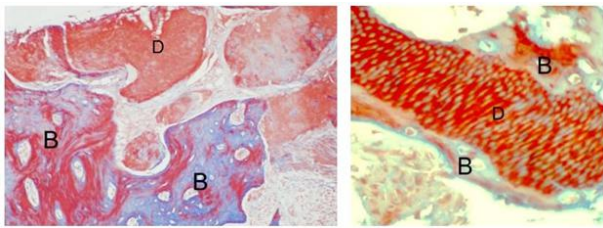


**Figure 6:** Periodontally involved tooth 26 (a) was extracted and cleaned (d). The alveolar bone after extraction; observe the oro-antral opening (b). After preparation of particulate from tooth 26 the socket was grafted and the oro-antral opening was filled with particulate dentin (c). After 2 months, 8.3mm height of bone was achieved with high density of dentin-bone (e). After 3 month 3 implants were inserted and immediate solid anchorage was achieved.

that was integrated with particulate dentin produced a solid support for implants. Loading of implants followed. During preparation of a slot for implant insertion, a core of bone was recovered from the grafted socket site. The histology revealed new bone integrated with grafted dentin producing bone-dentin interface and connectivity (Figure 7).

## Discussion

More than 40 years ago, autogenous teeth were routinely



**Figure 7:** A histology section (Trichrome stain) of a core of bone tissue that was drilled out from upper jaw 3 month after grafting with autogenous dentin (a). A higher magnification of dentin-bone interface (b). Observe that dentin with its tubules (D) is surrounded by newly formed bone matrix (B).

transplanted into extraction sockets when possible. It is evident that transplanted teeth that are ankylosed in jaw bone undergo replacement resorption by bone, during 5-8 years [13]. In addition, it is well documented that avulsed teeth that are implanted back into their sockets undergo firm reattachment by bone which is formed directly on root dentin or cementum, leading to ankylosis [14]. An ankylosed root is continuously resorbed and replaced by bone, eventually resorbing the entire root, while the alveolar process is preserved during this period and later. In a recent review, Malmgren [15] stressed that ankylosed teeth that are treated by decoronation, the alveolar ridge is maintained in the buccal/palatinal direction, while vertical height is even increased [16]. Our results reveal similar interaction between mineralized dentin and osteogenic cells that attach and produce mineralized bone matrix directly on the dentin graft.

A Tooth Bank in Korea provides service that prepares autogenic demineralized dentin matrix graft as block-type or granular-type [10,11,17], delaying the grafting procedure from several hours to several days and therefore needs an additional surgical session. Although demineralized dentin exposes matrix derived growth and differentiation factors for effective osteogenesis, the newly formed bone and residual demineralized dentin are weak to support implant anchorage. In contrast, our SDG procedure allows preparation of bacteria-free particulate dentin from freshly extracted autologous teeth, ready to be employed as autogenous graft immediately, in the same session. Mineralized dentin particles have the advantage to maintain its mechanical stability, allowing early loading after grafting in fresh sockets and bone defects. Moreover, in spite of delayed inductive properties [18,19], the mineralized dentin is firmly integrated with newly formed bone, creating a solid site for anchorage of dental implants. In fact, our clinical data indicate that implant insertion and loading can be performed in lower and upper jaws 2-3 month after grafting of dentin. Since the mineralized dentin is very slowly remodeled [18,20,21] in comparison to cortical bone or most biomaterials the esthetic and structure pattern of the alveolar crest and mucoperiosteum is maintained for years.

Teeth and jawbone have a high level of affinity, having similar chemical structure and composition. Therefore, we and others [10,11,17] propose that extracted non-functional teeth or periodontally involved teeth should not be discarded anymore. Extracted teeth can become an autogenous dentin ready to be grafted within 15 minutes after extraction. We consider autogenous dentin as the gold standard graft for socket preservation, bone augmentation in sinuses or filling bone defects.

## Key Findings

Autogenous mineralized dentin particulate that is grafted immediately after extractions should be considered as the gold standard for socket preservation, bone augmentation in sinuses or filling bone defects.

## Footnotes

'Smart Dentin Grinder'<sup>™</sup> is distributed by Kometa Bio ltd., Holon, Israel.

## Acknowledgment

We acknowledge the help of providing the authors with documented case reports where autogenous dentin graft was performed using the present procedure.

## Conflict of Interest

We certify that IB and LR have shares in Kometa Bio Company and helped to develop the Smart Dentin Grinder<sup>™</sup>. GH, CN and AY have no conflict of interest. GH, CN and AY participated actively in providing clinical cases and their follow up.

## References

- Horowitz R, Holtzclaw D, Rosen PS (2012) A review on alveolar ridge preservation following tooth extraction. J Evid Based Dent Pract 12: 149-160.
- Donovan MG, Dickerson NC, Hellstein JW, Hanson LJ (1993) Autologous calvarial and iliac onlay bone grafts in miniature swine. J Oral Maxillofac Surg 51: 898-903.
- Qin C, Brunn JC, Cadena E, Ridall A, Tsujigiwa H, et al. (2002) The expression of dentin sialophosphoprotein gene in bone. J Dent Res 81: 392-394.
- Schmidt-Schultz TH, Schultz M (2005) Intact growth factors are conserved in the extracellular matrix of ancient human bone and teeth: a storehouse for the study of human evolution in health and disease. Biol Chem 386: 767-776.
- Fugazzotto PA, De Paoli S, Benfenati SP (1986) The use of allogenic freeze-dried dentin in the repair of periodontal osseous defects in humans. Quintessence Int 17: 461-477.
- Nampo T, Watahiki J, Enomoto A, Taguchi T, Ono M, et al. (2010) A new method for alveolar bone repair using extracted teeth for the graft material. J Periodontol 81: 1264-1272.
- Qin X, Raj RM, Liao XF, Shi W, Ma B, et al. (2014) Using rigidly fixed autogenous tooth graft to repair bone defect: an animal model. Dent Traumatol 30: 380-384.
- Hasegawa T, Suzuki H, Yoshie H, Ohshima H (2007) Influence of extended operation time and of occlusal force on determination of pulpal healing pattern in replanted mouse molars. Cell Tissue Res 329: 259-272.
- Kim YK, Kim SG, Byeon JH, Lee HJ, Um IU, et al. (2010) Development of a novel bone grafting material using autogenous teeth. Oral Surg Oral Med Oral Pathol Oral Radiol Endod 109: 496-503.
- Kim SG, Kim YK, Lim SC, Kim KW, Um IW (2011) Histomorphometric analysis of bone graft using autogenous tooth bone graft. Implantology 15: 134-141.
- Murata M, Akazawa T, Mitsugi M, Um, IW, Kim, KW & Kim, YK (2011) Human Dentin as Novel Biomaterial for Bone Regeneration, Biomaterials - Physics and Chemistry, Rosario Pignatello, ISBN: 978-953-307-418-4, INTECK Publisher, Croatia. p127-140.
- Cieslik-Bielecka A, Choukroun J, Odin G, Dohan Ehrenfest DM (2012) L-PRP/L-PRF in esthetic plastic surgery, regenerative medicine of the skin and chronic wounds. Curr Pharm Biotechnol 13: 1266-1277.
- Sperling I, Itzkowitz D, Kaufman A, Binderman I (1986) A new treatment of heterotransplanted teeth to prevent progression of root resorption. Endod Dent Traumatol 2: 117-120.
- Andersson L, Bodin I, Sörensen S (1989) Progression of root resorption following replantation of human teeth after extended extraoral storage. Endod Dent Traumatol 5: 38-47.
- Malmgren B (2013) Ridge preservation/decoronation. J Endod 39: S67-72.
- Park CH1, Abramson ZR, Taba M Jr, Jin Q, Chang J, et al. (2007) Three-dimensional micro-computed tomographic imaging of alveolar bone in experimental bone loss or repair. J Periodontol 78: 273-281.



17. Kim YK (2012) Bone graft material using teeth. *Journal of the Korean Association of Oral and Maxillofacial Surgeons*, 38: 134-138.
18. Yeomans JD, Urist MR (1967) Bone induction by decalcified dentine implanted into oral, osseous and muscle tissues. *Arch Oral Biol* 12: 999-1008.
19. Huggins C, Wiseman S, Reddi AH (1970) Transformation of fibroblasts by allogeneic and xenogeneic transplants of demineralized tooth and bone. *J Exp Med* 132: 1250-1258.
20. Kim YK, Kim SG2, Yun PY1, Yeo IS3, Jin SC4, et al. (2014) Autogenous teeth used for bone grafting: a comparison with traditional grafting materials. *Oral Surg Oral Med Oral Pathol Oral Radiol* 117: e39-45.
21. Andersson L (2010) Dentin xenografts to experimental bone defects in rabbit tibia are ankylosed and undergo osseous replacement. *Dent Traumatol* 26: 398-402.

**Citation:** Binderman I, Hallel G, Nardy C, Yaffe A, Sapoznikov L (2014) A Novel Procedure to Process Extracted Teeth for Immediate Grafting of Autogenous Dentin. *J Interdiscipl Med Dent Sci* 2: 154. doi: [10.4172/jimds.1000154](https://doi.org/10.4172/jimds.1000154)

### Submit your next manuscript and get advantages of OMICS Group submissions


#### Unique features:

- User friendly/feasible website-translation of your paper to 50 world's leading languages
- Audio Version of published paper
- Digital articles to share and explore

#### Special features:

- 350 Open Access Journals
- 30,000 editorial team
- 21 days rapid review process
- Quality and quick editorial, review and publication processing
- Indexing at PubMed (partial), Scopus, EBSCO, Index Copernicus and Google Scholar etc
- Sharing Option: Social Networking Enabled
- Authors, Reviewers and Editors rewarded with online Scientific Credits
- Better discount for your subsequent articles

Submit your manuscript at: <http://www.scholarscentral.com/emssystem/>





**Das Smart Grinder Basisgerät**





## Smart Grinder Complete Kit

1760 €  
netto

**Kit:**

- 1 x Smart Grinder Basisgerät
- 6 x sterile, austauschbare Mahl-  
kammern (Einmalartikel)
- 6 x Partikelbehälter
- 6 x Reinigungslösung (Cleanser®)  
5 ml
- 6 x PBS (Phosphatgepufferte  
Salzlösung) 5 ml

**REF-Nr.: 4300**



360 €  
netto

## Chamber Kit

**Kit:**

- 6 x sterile, austauschbare Mahl-  
kammern (Einmalartikel),
- 6 x Partikelbehälter,
- 6 x Reinigungslösung (Cleanser®)  
5 ml,
- 6 x PBS (Phosphatgepufferte  
Salzlösung) 5 ml

**REF-Nr.: 4302**

# GRIND IT SMART!



[www.champions-implants.com](http://www.champions-implants.com)



**CHAMPIONS-IMPLANTS GMBH**  
Im Baumfeld 30 | Champions Platz 1 | D-55237 Flonheim  
fon +49 (0)6734 91 40 80 | fax +49 (0)6734 10 53  
[info@champions-implants.com](mailto:info@champions-implants.com)